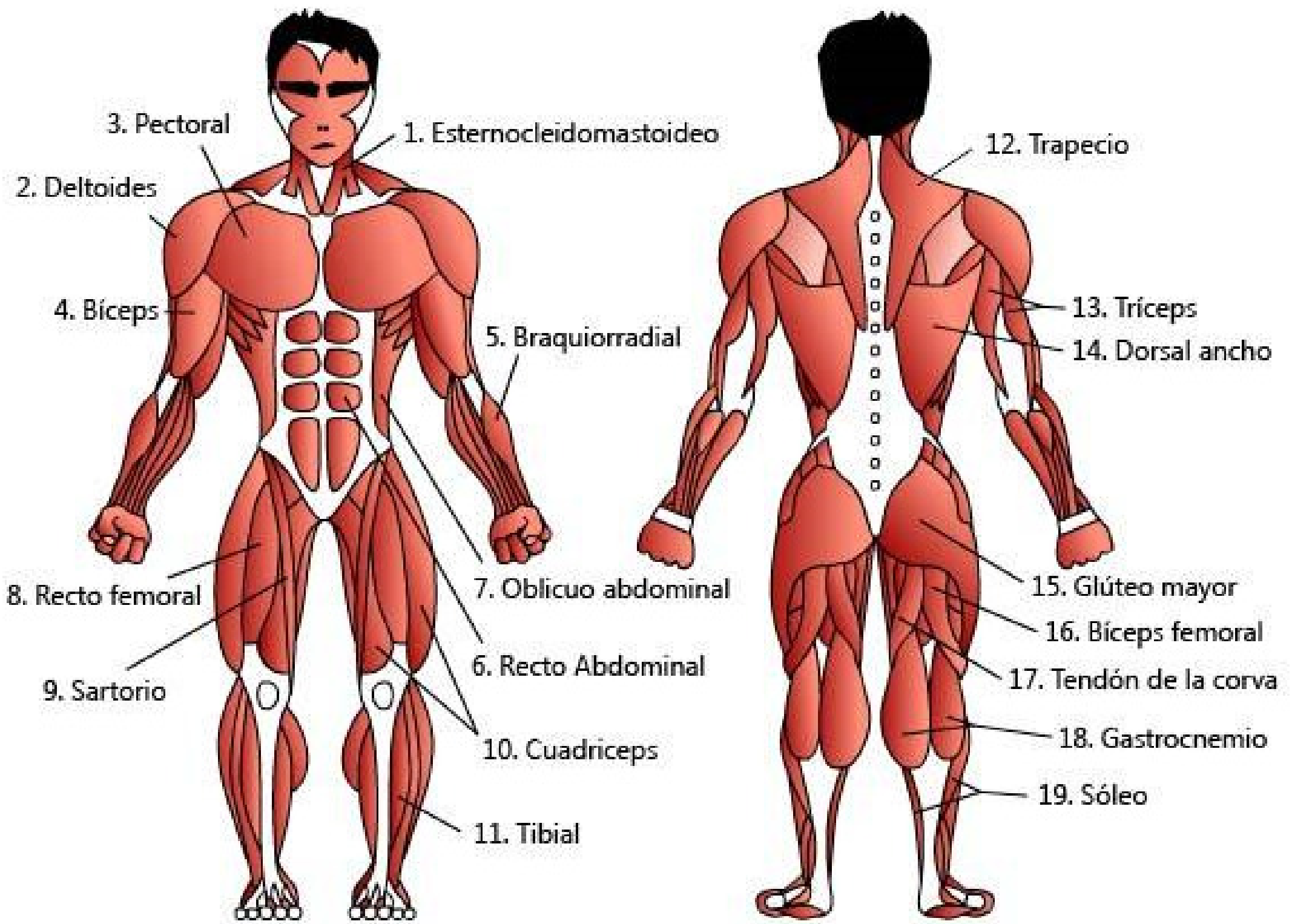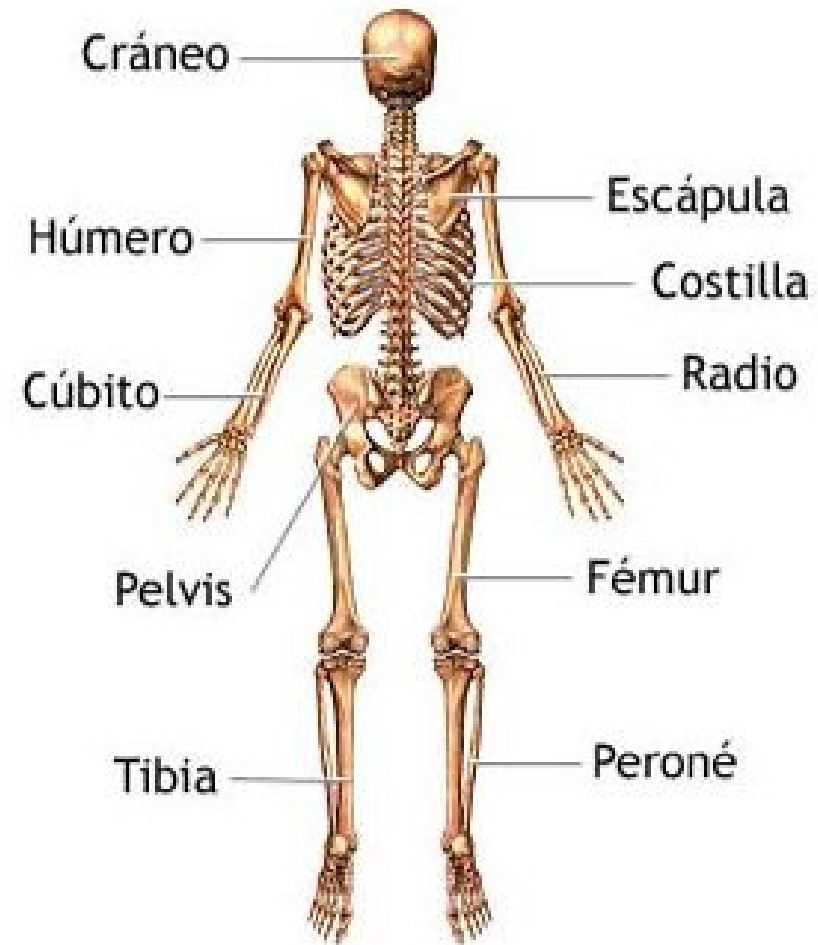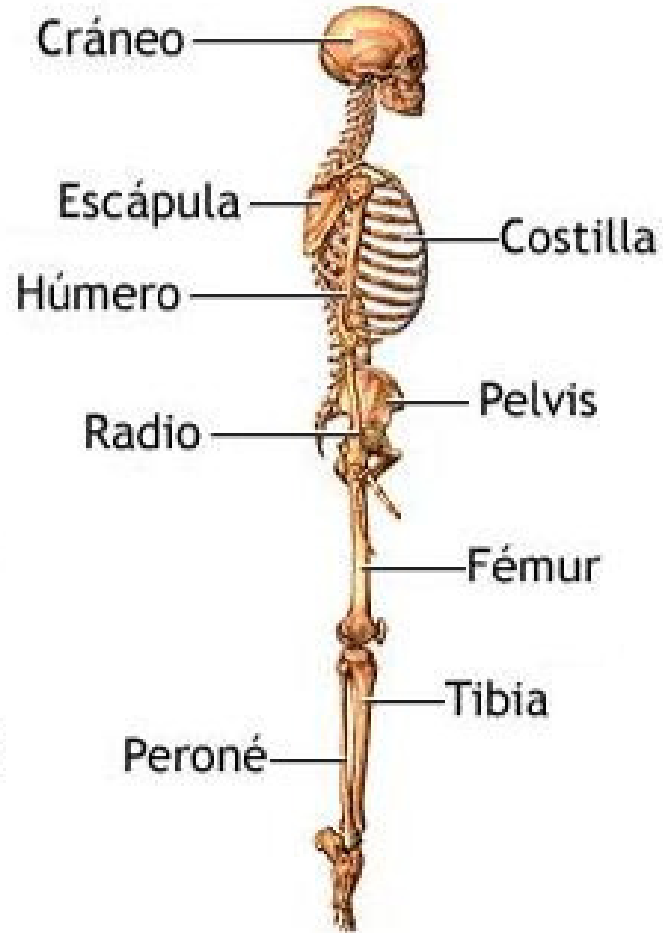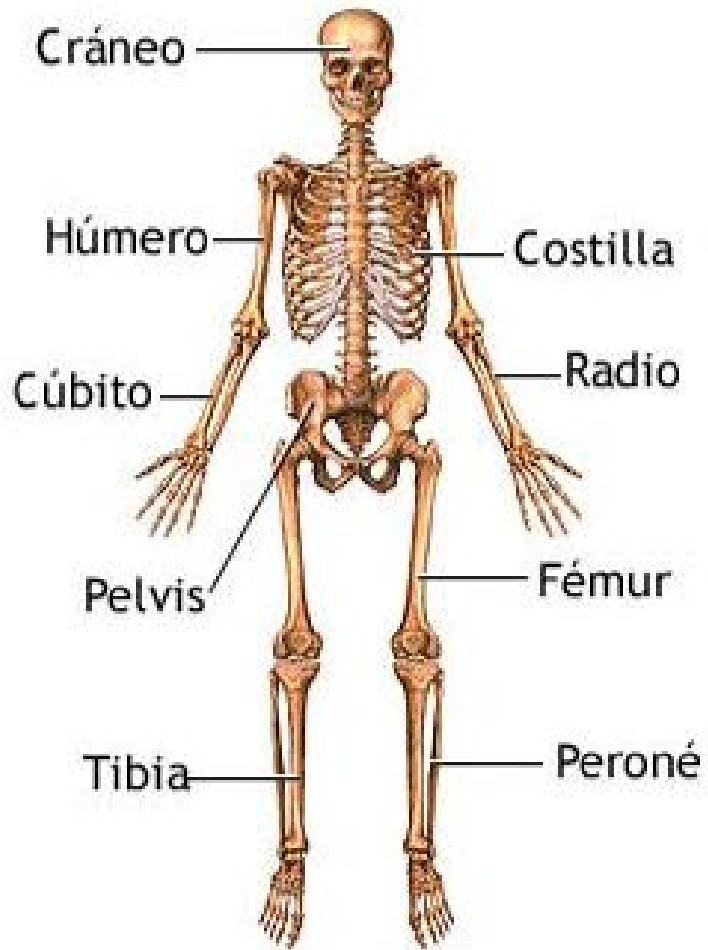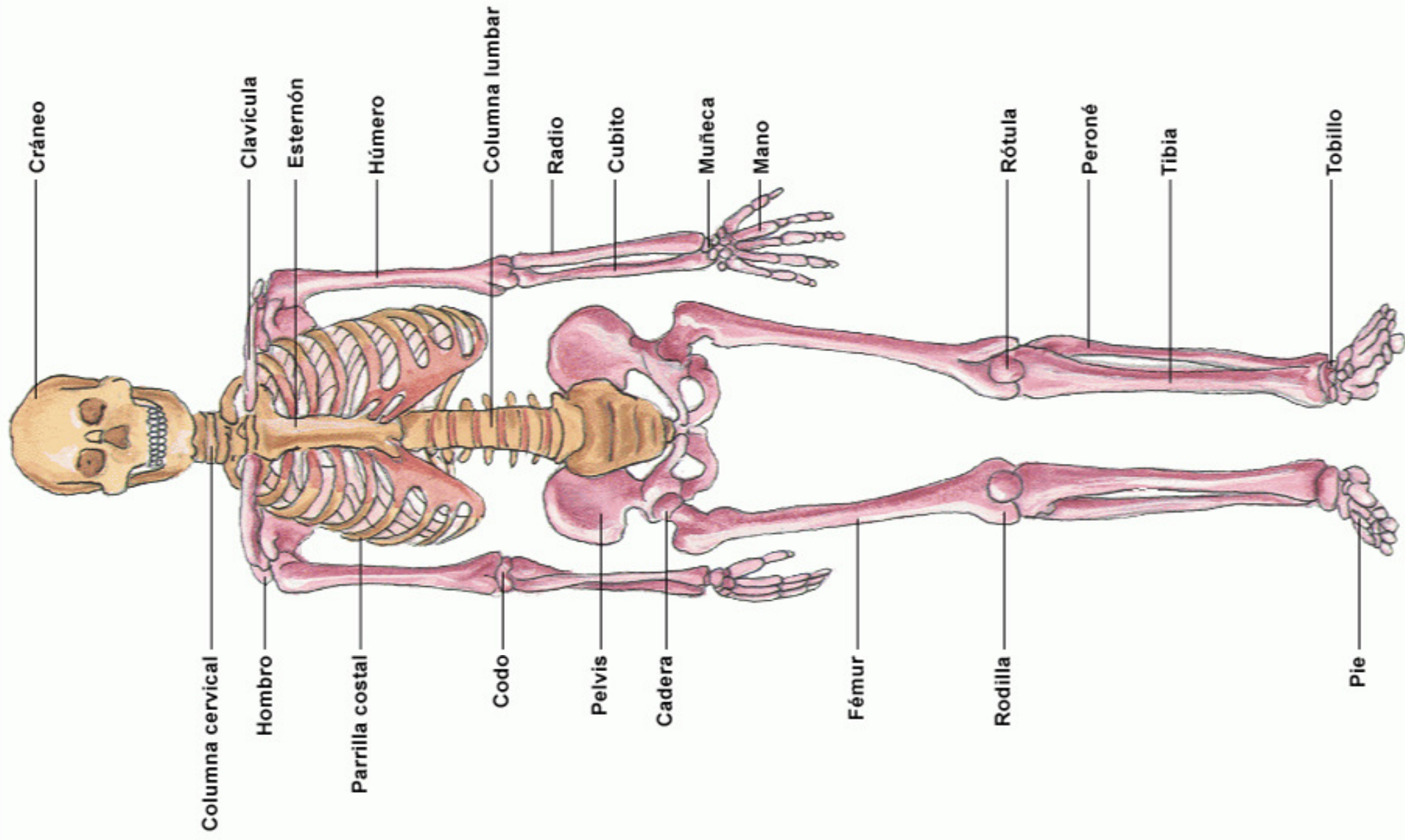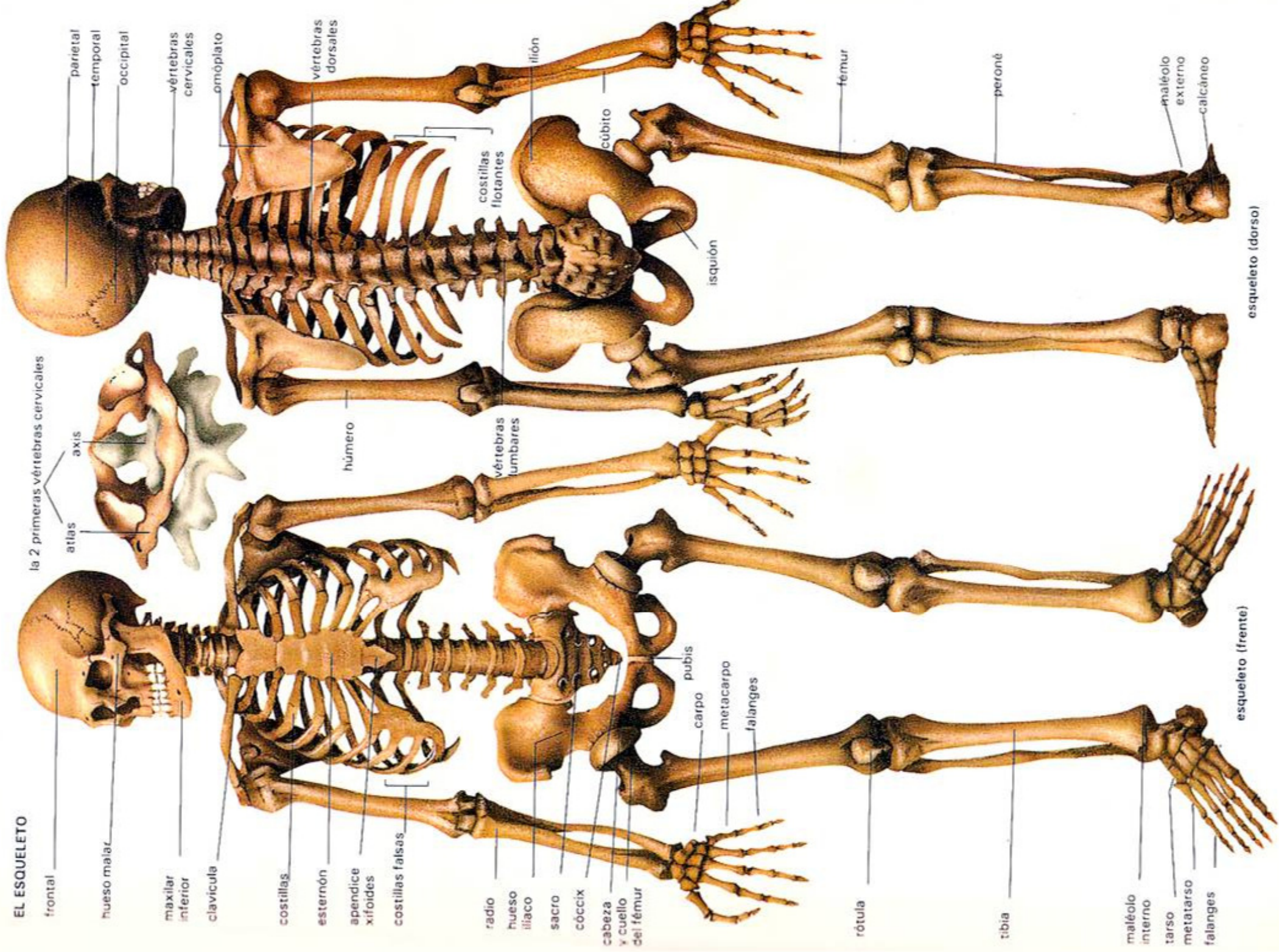


EL ESQUELETO



la 2 primeras vértebras cervicales

parietal
temporal
occipital

vértebras cervicales
omóplato

vértebras dorsales

costillas flotantes

húmero

vértebras lumbares

cúbito

isquión

fémur

peroné

maléolo externo

calcáneo

frontal

hueso malar

maxilar inferior

clavícula

costillas

esternón

apéndice xifoides

costillas falsas

radio

hueso iliaco

sacro

cóccix

cabeza y cuello del fémur

rótula

tibia

maléolo interno

tarso

metatarso

falanges

esqueleto (frente)

esqueleto (dorso)